

## Ultrasonografia in urgenta – Protocol FAST (Focused Assesment with Sonography for Trauma)

Adela Golea\*, Radu Badea\*\*, Raed Arafat\*, Titus Suteu\*\*, Monica Puticiu\*\*\*, Mihaela Pasc\*\*\*\*, Septimia Magureanu\*\*\*\*, Gabriela Hol-lany\*\*\*\*, Eniko Kallo\*\*\*\*, Bogdan Miclaus\*, Adrian Blaga\*

Examinarea ultrasonografica, in acord cu guideline-urile EFSUMB (European Federation of Societies for Ultrasound in Medicine and Biology), ACEP(American College of Emergency Physician)(1,2) si WINFOCUS (World Interactive Network Focused On Critical Ultrasound)(3) are frecvent la pacientul critic (din urgenta si terapie intensiva) indicatii precise, fiind indreptata spre a raspunde la intrebari de tip binar: Este sau nu tamponada cardiaca? Este sau nu hemoperitoneu? Este sau nu hemotorace? etc.

Evaluarea pacientilor politraumatizati sau cu traumatisme toraco-abdominale este deseori o provocare diagnostica pentru medicul de urgenta si chirurg, prezentand grad de dificultate crescut datorita lipsei de sensibilitate a semnelor clinice in detectia leziunilor interne severe. Numeroase studii au aratat ca intre 20% si 43% dintre pacientii cu leziuni abdominale semnificative, nu prezinta, initial, modificari ale examenului clinic al abdomenului.(4) Chiar si pacientii cu hemoperitoneu pot fi asimptomatici la prezentare, dar se pot deteriora rapid. Datorita lipsei de concordanta intre examenul clinic si leziunile intraabdominale, medicul devine dependent de explorarile imagistice care permit diagnosticul leziunilor ce pot ameninta viata.

**Ultrasonografia prin caracterele sale:** rapida, sensibila, repetabila in timp,

\* UMF "Iuliu Hatieganu" Cluj Napoca – Disciplina Medicina de Urgenta

\*\* UMF "Iuliu Hatieganu" Cluj Napoca – Disciplina Imagistica Medicala

\*\*\* UPU Spitalul Clinic Judetean Arad

\*\*\*\* UPU Spitalul Clinic Judetean de Urgenta Cluj

Autor corespondent: Dr. Adela Golea, Mail: adela\_golea@yahoo.com, Telefon: 0745 657800/fax: 0264 431876, Adresa: Cluj Napoca str. Borsec nr. 2 Ap.24, Cod 400408

neiradianta și ieftină, a permis efectuarea explorării la patul pacientului odată cu apariția aparatelor portabile, la pacienții critici/non critici, în spital și în ambulatoriu. Cele mai multe studii actualmente susțin utilizarea ultrasonografiei ca metodă de elecție în evaluarea inițială a traumatismelor toraco-abdominale închise sau penetrante.(5,6) Evaluarea s-a efectuat de către medici urgentiști și chirurghi, de-a lungul timpului încercându-se standardizarea examinării ultrasonografice efectuate în vederea stabilirii diagnosticului de hemoperitoneu.(7,8,9) Acronimul "FAST" a cărei origini este "Focused Abdominal Sonography for Trauma" a apărut în literatură în 1996. Deoarece această denumire nu descria adecvat utilizarea ultrasonografiei în trauma, excluzând spațiul pericardic și pleural, în 1997 Comitetul Conferinței de Consens FAST a stabilit ca aceasta să fie denumită după "Focused Assessment with Sonography for Trauma" și a inclus cele 3 spații de examinare: peritoneal, pericardic și pleural. (10)

**Explorarea ultrasonografică de tip FAST** a fost dezvoltată pentru detectarea hemoperitoneului, a hemopericardului, a hemotoracelui și nu a leziunilor de organe intraabdominale, posibil de a fi diagnosticate ultrasonografic.(11,12)

### **Indicațiile examinării fast în urgență (1,13)**

#### *Contexte clinice*

- Traumatisme acute închise sau penetrante:
  - toracice
  - toraco-abdominale
  - abdominale
  - abdomino pelviene
- Trauma la gravide
- Trauma la copii
- Traumatisme subacute la nivelul trunchiului
- Extensie în examinarea pacientului critic pentru identificarea colecțiilor și a impactului acestora (pericardice, pleurale, peritoneale) la:
  - Pacientul hipotensiv
  - Pacientul hipovolemic
  - Pacientul socat
- Paciente tinere cu durere acută pelviană (sarcină ectopică ruptă)
- Algoritme dezvoltate ca ghiduri de utilizare în triaj

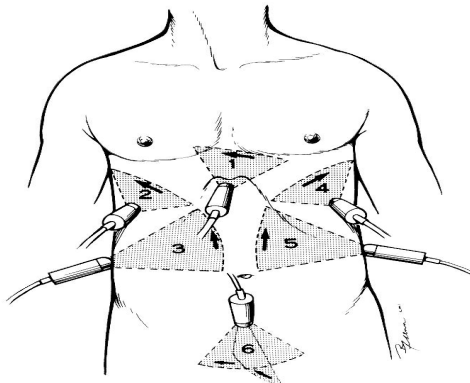
#### *Context temporal (5)*

- imediat ce s-a preluat pacientul, cu reevaluări seriabile în funcție de starea clinică
- *durata de examinare sub 5 minute*

## Tehnica de examinare –protocol FAST (1,5,10,14)

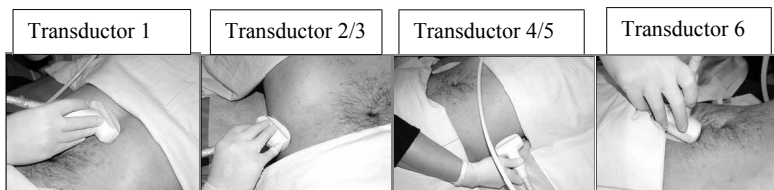
### I. Descrierea sectiunilor standard de examinat (vezi fig 1, 2):

Fig. 1: Pozitionarea transductorului in examinarea FAST După: Ma OJ, et al. J Trauma 1995



1. *spatiul pericardic din subcostal* (transductor 1)
2. *spatiul Morison si perihepatic* (subfrenic drept, subhepatic anterior) (transductor 2)
3. *spatiul perisplenic* (subfrenic stang, interspleno-renal) (transductor 4)
4. *spatiul Douglas/ rectovezical* (transductor 6)
5. *optional: gutierele paracolice stanga si dreapta* (transductor 3,5)
6. *spatiul pleural stang si drept* (transductor 2,4)

Fig. 2: pozitia si angularea transductorului pentru obtinerea celor patru sectiuni FAST



### II. Metodologie de examinare:

#### 1. Spatiul pericardic

*Sectiunea:* sagitala/oblica in epigastru, cu vizualizare cord in axul lung  
transversala in epigastru, cu vizualizare cord in axul scurt

*Elemente de vizualizat:*

1. pericard in dreptul: VD, VS, apex, baza cord, de interes major pericardul anterior

2.ventricul drept : VD

3.atriul drept : AD

4.ventricul stang : VS

5.atriul stang : AS

*Tehnica examinarii:* transductorul aplicat in epigastru, subxifoidian la un unghi de 30° fata de planul frontal al corpului si angulat cu 15° spre umarul stang; se foloseste ca fereastră acustica ficatul. Se baleaza cu transductorul pana se evidentiaza toate elementele.

## 2. Spatiul Morrison si perihepatic

*Sectiunea:* oblic/coronala in hipocondrul drept

*Elemente de vizualizat:*

1. cupola diafragmatica dreapta

2. spatiul subfrenic drept

3. ficatul – segmentele V, VI, VII, VIII

4. spatiul Morrison

5. rinichiul drept

6. flexura dreapta a colonului

7. spatiul subhepatic anterior

8. ficatul segmentele II, III, IV

*Tehnica examinarii:* se aplica transductorul oblic/coronal in hipocondrul drept pe linia medioaxilara la nivelul coastelor 8-11 la un unghi de 20° - 30° fata de planul frontal al corpului si angulat cu 15° - 20° spre medial; se rotește transductorul astfel incat sa se evite umbra coastelor; se folosește ficatul ca si fereastră acustica pentru vizualizarea spatiului Morrison. Inspirul profund favorizeaza vizualizarea spatiului Morrison. Se baleaza cu transductorul pana se evidentiaza toate elementele.

## 3. Spatiul perisplenic

*Sectiunea:* oblic/coronala in hipocondrul stang

*Elemente de vizualizat:*

1. cupola diafragmatica stanga

2. spatiul subfrenic stang

3. splina

4. spatiul intersplenorenal

5. rinichiul stang

6. fornixul gastric

7. flexura stanga a colonului

*Tehnica examinarii:* se aplica transductorul oblic/coronal in hipocondrul stang pe linia axilara posterioara la nivelul coastelor 8-11 la un unghi de 20°

- 30° fata de planul frontal al corpului si angulat cu 15° – 20° spre medial; se rotește transductorul astfel incat sa se evite umbra coastelor; se folosește splina ca si fereastra acustica pentru vizualizarea spatiului perisplenic. Inspirul profund favorizeaza vizualizarea spatiului perisplenic. Se baleaza cu transductorul pana se evidentiaza toate elementele.

#### 4. Spatiul Douglas

*Sectiunea:* sectiune sagitala in hipogastru; sectiune transversala in hipogastru

*Elemente de vizualizat:*

1. vezica urinara
2. uter la femei – colul uterin
3. spatiul Douglas/rectovezical la barbati
4. rect
5. vagina/prostata

*Tehnica examinarii:* se aplica transductorul transversal in hipogastru la 2 cm deasupra simfizei pubiene, angulandu-se la 20° -30° fata de planul frontal al corpului, fasciculul de ultrasunete indreptandu-se retrosimfizar astfel incat sa se repereze vezica urinara, uterul, prostata/vagin si rectul. Se intoarce transductorul in sectiune sagitala pastrand angularea retropubiana a fasciculului de ultrasunete si se baleaza stanga – dreapta pentru a obtine vizualizarea spatiului recto-vezical la barbati si Douglas la femei. Plenitudinea vezicii urinare constituie element de marire a fereastrei sonice. Aerocolia masiva reduce buna vizualizare a spatiului Douglas.

#### 5. Gutierele paracolice

*Sectiunea:* sectiune coronala in flancul stang/drept

*Elemente de vizualizat:*

1. colonul descendent/ascendent
2. gutierele paracolice stanga si dreapta
3. ansele de intestin subtire

*Tehnica examinarii:* se aplica transductorul in plan coronal in flanc, fasciculul de ultrasunete indreptandu-se spre medial. Se baleaza spre anterior si posterior , respectiv spre cranial si caudal in flanc pentru a vizualiza intreg spatiul paracolic.

#### 6. Spatiul pleural

*Sectiunea:* oblic/coronal in hipocondrul drept/stang; transversal cu angulare subcostala in hipocondrul drept

*Elemente de vizualizat:*

1. cupola diafragmatica dreapta/stanga

2. sinusul costodiafragmatic drept/stang
3. plamanul drept/stang – miscare – bronhograma aerica
4. pleura

*Tehnica examinarii:* se aplica transductorul oblic/coronal in hipocondrul drept/stang pe linia medioaxilara dreapta/axilara posteroara stanga la nivelul coastelor 8-11 la un unghi de 20° - 30° fata de planul frontal al corpului si angulat cu 15° - 20° spre medial; se roteste transductorul astfel incat sa se evite umbra coastelor; se foloseste ficatul/splina ca si fereastra acustica pentru vizualizarea diafragmului si sinusului costodiafragmatic drept/stang. Inspirul profund favorizeaza vizualizarea. Se baleaza cu transductorul pana se evidentiaza toate elementele.

### III. Factori ce reduc vizualizarea spatiilor in examinarea FAST: (15,16,17,18,19,20)

1. interpozitia de aer din tesutul celular subcutanat in cazul emfizemului subcutanat toracic si abdominal
2. emfizemul pulmonar preexistent
3. aerocolia si aeroenteria marcata
4. lipsa de cooperare a pacientului
5. prezenta plagilor si a pansamentelor in zonele de examinare
6. imposibilitatea validarii ferestrelor sonice: prezenta unei vezici urinare evacuate nu permite excluderea unei colectii in Douglas/spatiul recto-vezical.

### IV. Elemente patologice de evidentiati: colectia (21,22)

1. localizare
2. fuzare/delimitare
3. cantitate: fina lama, minima, medie, mare
4. caracterizare: transonica, hipocogena, elemente ecogene flotante sau decliv
5. supozitie diagnostica

V. Criterii pentru imaginile sectionale (Fig.3,4,5,6) in tehnica FAST din punct de vedere al vizualizarii in suprafata si profunzime (23,24)

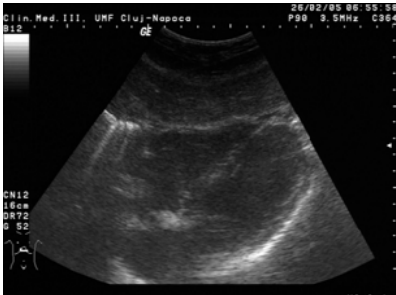


Fig.4 Sectiune subxifoidiana

1. sa se identifice tegumentul si tesutul celular subcutanat
2. vizualizare textura hepatica a LS
3. vizualizare pericard anterior si posterior
4. vizualizare pleura si plaman posterior de VS

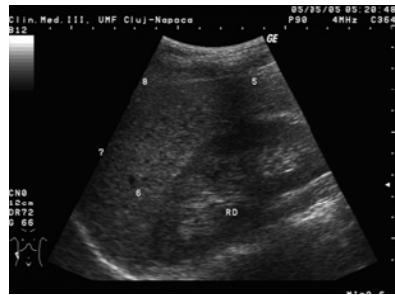

Fig.5 Sectiune in hipocondrul drept

1. sa se identifice tegumentul si tesutul celular subcutanat
2. vizualizare diafragm
- 3.vizualizare capsula Glisson si Gerota
4. vizualizare ileopsoas

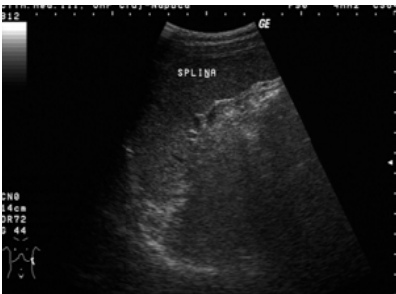

Fig.6 Sectiune in hipocondrul stang

1. sa se identifice tegumentul si tesutul celular subcutanat
2. vizualizare diafragm
3. vizualizare capsula splenica fata viscerală si hil splenic
4. vizualizare textura parenchim splenic

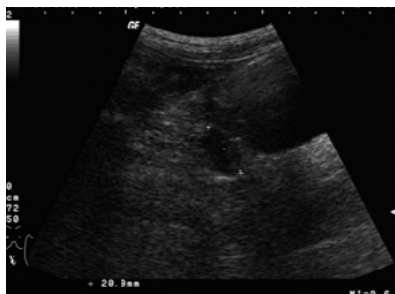

Fig.7 Sectiune suprapubiana

1. sa se identifice tegumentul si tesutul celular subcutanat
2. vizualizare perete vezica urinara
3. vizualizare textura uter sau prostata
4. vizualizare perete rect posterior de vezica urinara

### Interpretarea unei examinari FAST se face astfel (5,12,25)

- *examinarea pozitiva*: defineste prezenta colectiei intraperitoneale si/ sau pericardice, pleurale;
- absenta lichidului intraperitoneal si/sau pericardic, pleural constituie *un examen negativ*, dar nu exclude prezenta unor leziuni de organe parenchimotoase/tubule-cavitare digestive posttraumatice;
- *examinare nedefinita* atunci cand nu se vizualizeaza toate spatiile si nu exista colectii la nivelul spatiilor vizualizate;

### Aprecierea cantitativa a hemoperitoneului – indicatia chirurgicala (26,27,28)

Se poate aprecia cantitatea de hemoperitoneu:

– dupa scorul Huang:

- Se considera pozitiva o colectie de peste 2 mm (masurata transversal, in grosime)
- Fiecare spatiu in care se deceleaza o astfel de colectie este notat cu 1 punct
- Se aduna punctajul obtinut la nivelul spatiilor peritoneale
- Scorul Huang peste 3 arata indicatia chirurgicala de urgenta
- Dupa marimea colectiei: 0,5 cm masurat antero-posterior in Douglas
  - aproximativ 500 cmc de fluid in peritoneu
- McKenney sustine ca o colectie este semnificativa daca are peste 2 cm (masurata longitudinal, in inaltime)
- Fiecare spatiu in care se deceleaza o astfel de colectie este notat cu 1 punct
- Se aduna punctajul obtinut la nivelul spatiilor peritoneale
- Scorul mai mare de 3 puncte necesita laparotomie de urgenta

Sirlin face o corelatie intre scoruri, procentul de leziuni parenchimotoase identificate ulterior examinarii FAST si indicatia chirurgicala, aratand ca la un scor Huang de 3, 83% din pacienti aveau leziuni parenchimotoase si 63% din acestia au necesitat interventie chirurgicala. (vezi tabel 1)

*Tabel 1. Aspecte corelative: scor ecografic, incidenta leziuni parenchimotoase posttraumatice si necesitate laparotomie*

Scor ecografic	% leziuni parenchimotoase decelate	% necesitate laparotomie
0	1,4	0,4
1	59	13
2	85	36
3	83	63



### Limitele examinarii FAST: (6,14,29,30,31)

Metoda redusa valoric in diagnosticul unor patologii, a caror prezenta nu o poate infirma sau confirma

- Leziuni ale organelor parenchimatoase
- Leziuni viscere tubule-cavitare
- Leziuni retroperitoneale
- Operator dependenta

### Erori de diagnostic in examinare (28)

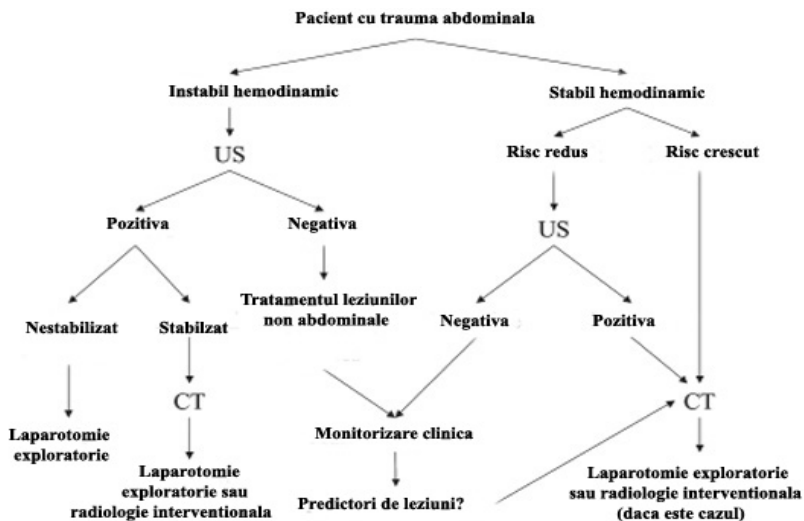
- Interpretarea gresita ca lichid liber a continutului sanguin al structurilor vasculare
- Diagnosticarea grasimii perirenale sau pericardice hipocogene ca hematom
- Supraevaluarea unui singur studiu negativ – examinarea seriata si in dinamica creste sensibilitatea metodei
- Timpul redus de la producerea accidentului – nu permite acumularea fizica a fluidelor
- Pozitionarea incorecta a transductorului cu vizualizarea incompleta a spatiilor.

NOTA BENE! Orice spatiu este un volum ce trebuie examinat in totalitate! Toate rezultatele trebuie interpretate in context clinic!

Tendintele actuale de evaluare a cauzelor instabilitatii pacientilor traumatizati sunt: de a se extinde protocoalele de examinare ultrasonografica tintite asupra altor cauze cu impact vital si de a efectua examinarea transversala a pacientului critic, bazata pe structura protocoalelor de resuscitare (ABCDE, ALS, ATLS, PALS)(32,33,34,35)

- FASTER: Extremities and Respiratory tract(36)
- EFAST: Extended to Pneumothorax Assessment(37)
- FEER: Focused Echocardiographic Evaluation in Resuscitation(38)

## FAST integrat in examinarea imagistica in trauma si ATLS (27,39)



624

### BIBLIOGRAFIE

- 1 ACEP Board of Directors. Advancing Emergency Care. Policy Statement. Emergency Ultrasound Guidelines. approved June 2001; revised and approved 2008. American College of Emergency Physicians.
- 2 Moore CL, Gregg S, Lambert M. Performance, training, quality assurance, and reimbursement of emergency physician-performed ultrasonography at academic medical centers. *J Ultrasound Med* 23:459-466.
- 3 Neri L, Storti E, Lichtenstein D. Toward an ultrasound curriculum for critical care medicine. *Critical Care Medicine* 2007; vol.35, No.5 (Suppl.).
- 4 Tintinalli JE. *Medicina de Urgenta - Ghid pentru studiu comprehensiv*, Ed. VI, ed.: Ioana Daramus, 2008, ed. Alfa MDN.
- 5 Badea R, Dudea SM, Golea A, Suteu T. *Ecografia in urgentele medico- chirurgicale curs pentru medicii de medicina de urgenta*. Ed. Phillip David Levy, Ed. Alpha MDN, 2006.
- 6 Lucciarini P, Ofner D, Weber F, et al. Ultrasonography in the initial evaluation and follow-up of blunt abdominal injury. *Surgery*1993;114:506-512.
- 7 Rozycki GS, Ballard RB, Feliciano DV, et al. Surgeon-performed ultrasound for the assessment of truncal injuries. *Ann Surg*1998; 228:557-565.
- 8 Rozycki GS, Ochsner MG, Schmidt JA, et al. A prospective study of surgeon-performed ultrasound as the primary adjuvant modality for injured patient assessment. *J Trauma* 1995;39:325-330.
- 9 Rozycki GS, Shackford SR. Ultrasound, what every trauma surgeon should know. *J Trauma* 1996; 40:1-4.
- 10 Scalea TM, Rodriguez A, Chiu WC, et al. Focused assessment with sonography for trauma (FAST): results from an international consensus conference. *J Trauma* 1999; 46:466-472
- 11 Sisley AC, Rozycki GS, Ballard RB, et al. Rapid detection of traumatic effusion using surgeon-performed ultrasonography. *J Trauma* 1998;44:291-297
- 12 Shanmuganathan K, Mirvis SE, Sherbourne CD, et al. Hemoperitoneum as the sole indicator of abdominal visceral injuries: a potential limitation of screening abdominal US for trauma. *Radiology* 1999; 212:423-430.
- 13 McLaughlin R. Focused assessment with sonography in trauma(FAST). In: Justin Bowra, Russell McLaughlin: *Emergency Ultrasound made easy*. Elsevier 2006. p.27-40
- 14 Ma OJ, Kefer MP, Mateer JR, et al. Evaluation of hemoperitoneum using a single- vs multiple-view

- ultrasonographic examination. *Acad Emerg Med* 1995; 2:581-586.
- 15 Abrams BJ, Sukumvanich P, Seibel R, et al. Ultrasound for the detection of intraperitoneal fluid: the role of Trendelenburg positioning. *Am J Emerg Med* 1999;17:117-120.
  - 16 Branney SW, Wolfe RE, Moore EE, et al. Quantitative sensitivity of ultrasound in detecting free intraperitoneal fluid. *J Trauma* 1995; 39:375- 380.
  - 17 Fernandez L, McKenney MG, McKenney KL, et al. Ultrasound in blunt abdominal trauma. *J Trauma* 1998;45:841-848.
  - 18 McKenney M, Lentz K, Nunez D, et al. Can ultrasound replace diagnostic peritoneal lavage in the assessment of blunt trauma? *J Trauma* 1994; 37:439-441.
  - 19 Nyberg DA, Laing FC, Jeffrey RB. Sonographic detection of subtle pelvic fluid collections. *AJR Am J Roentgenol* 1984 Aug; 143(2):261-3.
  - 20 Yoshii H, Sato M, Yamamoto S, et al. Usefulness and limitations of ultrasonography in the initial evaluation of blunt abdominal trauma. *J Trauma* 1998;45:45-51.
  - 21 Gaspari RJ, Fox C, Sierzenski P. *Emergency ultrasound principles and practice*. Elsevier, 2006.
  - 22 Lichtenstein D. *General ultrasound in critically ill*. Springer 2002.
  - 23 Tsuyoshi Otake, Toshihiko Kawano, Takashi Sugiyama, et al. High quality/high resolution digital ultrasound diagnostic scanner. *Hitach review vol.52(2003).no.4*
  - 24 Stoian I, Badea R. Sistem cooperativ aplicat in medicina de urgent si catastrofa. Ed. Digital Data 2008 Cluj Napoca. Proiect CEEX nr. 4/2005.
  - 25 Rozycki GS, Ochsner MG, Feliciano DV, et al. Early detection of hemoperitoneum by ultrasound examination of the right upper quadrant: a multicenter study. *J Trauma* 1998; 45:878-883.
  - 26 Kirkpatrick AW. Clinician-performed focused sonography for the resuscitation of trauma. *Scientific Reviews, Critical Care Medicine. Focused Applications of Ultrasound*, May 2007, *Critical Care Medicine*. 35(5)Suppl:S162-S172.
  - 27 Lee BC, Ormsby EL, McGahan JP, Melendres GM, Richards JR. Triage of blunt abdominal trauma patients to exploratory laparotomy. *AJR* 2007;188:415-421.
  - 28 McGahan JP, Richards J, Gillen M. The focused abdominal sonography for trauma scan. pearls and pitfalls. Review Article, 2002 by the American Institute of Ultrasound in Medicine. *J Ultrasound Med* 21:789-800.
  - 29 Osyka GS, Chaser MG, Baffin JH, et al. Prospective evaluation of surgeons' use of ultrasound in the evaluation of trauma patients. *J Trauma* 1993;34:516-527.
  - 30 McKenney MG, Martin L, Lentz K, et al. 1,000 Consecutive ultrasounds for blunt abdominal trauma. *J Trauma* 1996;40:607-612.
  - 31 Asher W, Parvin S, Virgiolio R, et al. Echographic evaluation of splenic injury after blunt trauma. *Radiology* 1976;118:411-415.
  - 32 Kirkpatrick AW. Clinician-performed focused sonography for the resuscitation of trauma. *Scientific Reviews, Critical Care Medicine. Focused Applications of Ultrasound. Critical Care Medicine* 2007; 35(5)Suppl:S162-S172
  - 33 Plummer D. Principles of emergency ultrasound and echocardiography. *Ann Emerg Med* 1989;18:1291-1297.
  - 34 Rozycki GS, Feliciano DV, Ochsner MG, et al. The role of ultrasound in patients with possible penetrating cardiac wounds: a prospective multicenter study. *J Trauma* 1999; 46:543-552.
  - 35 Ma OJ, Mateer JR. Trauma ultrasound examination versus chest radiography in the detection of hemothorax. *Ann Emerg Med* 1997; 29:312-316.
  - 36 Dulchavsky SA, Henry SE, Moed BR, et al. Advance ultrasonic diagnosis of extremity trauma: the FASTER examination. *J Trauma* 2002; 104:II-334.
  - 37 Kirkpatrick AW, Sirois M, Laupland KB, et al. Hand held thoracic sonography for detecting traumatic pneumothoraces: the extended focused assessment with sonography for trauma (EFAST). *Trauma J* 2004; 57(2):288-295.
  - 38 Breitkreutz R, et al. Training residents in Focused Echocardiographic evaluation in resuscitation (FEER). *Acad. Emerg Med* 2006; 13(3):362.
  - 39 Han DC, Rozycki GS, Schmidt JA, et al. Ultrasound training during ATLS: an early start for surgical interns. *J Trauma* 1996; 41:208-213.